



DOI 10.31718/2077-1096.20.2.70

УДК 616.33-018.73:[616.3-02:615.276-06:616.12-005.4]:615

Пархоменко В.В., Скрипник І.М., Старченко І.І., Голко О.Ф.

## ОСОБЛИВОСТІ ПОШКОДЖЕННЯ СЛИЗОВОЇ ОБОЛОНКИ ШЛУНКУ У ХВОРИХ НА НПЗЗ-ГАСТРОПАТІЮ З СУПУТНЬОЮ ІШЕМІЧНОЮ ХВОРОБОЮ СЕРЦЯ ТА ШЛЯХИ ЇХ КОРЕКЦІЇ

Українська медична стоматологічна академія, м. Полтава

Застосуванням нестероїдних протизапальних засобів (НПЗЗ) в загальній клінічній практиці провокують розвиток НПЗЗ-гастропатій, які можуть ускладнюватись кровотечами. Мета – оцінити вплив еупатиліну на гістологічні зміни слизової оболонки шлунка у хворих на НПЗЗ-гастропатію в залежності від асоціації з *Helicobacter pylori* з супутньою ішемічною хворобою серця. Матеріали і методи. В дослідження включено 125 хворих з НПЗЗ-гастропатією та супутньою стабільною ішемічною хворобою серця I-II функціонального класу. Хворі розподілені на дві групи: I (n=82) – НПЗЗ-гастропатія, неасоційована з *Helicobacter pylori*, II (n=43) – асоційована з *Helicobacter pylori*. В залежності від призначених лікувальних комплексів хворі були розподілені наступним чином: I-A (n=44) – приймали інгібітори протонної помпи у стандартних дозах та II-A група (n=23) – отримувала антигелікобактерну терапію, яка проводилась згідно з рекомендаціями Маастрихт-V (2016). Хворим I-B (n=38) та II-B (n=20) груп додатково призначали 60 мг еупатиліну по 1 табл. 3 рази на добу 28 днів. Всім пацієнтам проводилась верхня ендоскопія з біопсією слизової оболонки шлунка з наступним гістологічним дослідженням біоптатів на початку лікування та через 45±2 днів. Ступінь тяжкості ерозивно-виразкових уражень слизової оболонки шлунка оцінювали ендоскопічно з використанням модифікованої шкали Lanzascor, морфологічні зміни оцінювали напівкількісним методом за візуально-аналоговою шкалою. Результати. *Helicobacter pylori* є незалежним та вагомим фактором тяжкості ендоскопічних і морфологічних змін у хворих на НПЗЗ-гастропатію з супутньою ішемічною хворобою серця. Кислотосупресивна та антигелікобактерна терапія зменшують інтенсивність пошкодження структурних елементів слизової оболонки шлунка, однак виявлені зміни обґрунтовують доцільність тривалого прийому інгібіторів протонної помпи хворими на НПЗЗ-гастропатію. Призначення еупатиліну на фоні базисної терапії дозволяє зменшити ступінь ерозивно-виразкових ушкоджень слизової оболонки шлунка за шкалою Lanzascor на фоні нормалізації гістоморфологічних показників за рахунок зменшення активності нейтрофільного запалення, протективного впливу препарату на резистентність слизового бар'єра та стан мікроциркуляторно-го русла.

Ключові слова: НПЗЗ-гастропатія, слизова оболонка шлунка, патоморфологія, *Helicobacter pylori*, еупатилін

Зв'язок публікації з плановими науково-дослідними роботами. Публікація є фрагментом планової науково-дослідницької роботи кафедри внутрішньої медицини №1 «Удосконалення діагностичних підходів та оптимізація лікування захворювань органів травлення у поєднанні з іншими хворобами систем організму» (№ держреєстрації 0117 У 000300).

### Вступ

Зростання розповсюдженості медикаментозно-індукованих серцево-судинних, ниркових та шлунково-кишкових ускладнень пов'язане з широким застосуванням нестероїдних протизапальних засобів (НПЗЗ) у загальній клінічній практиці, серед яких НПЗЗ-гастропатії займають найбільш вагоме місце за рахунок високого ризику розвитку ерозивно-виразкових уражень гастроуденальної зони (ГДЗ), ускладнених кровотечами [4]. Важливість даної проблеми визначена постулатом FDA (2005), згідно з яким призначення НПЗЗ має бути індивідуальним для кожного пацієнта з використанням найнижчої ефективної дози за найкоротший час, якщо це можливо [1, 3].

Пошкодження слизової оболонки шлунка (СОШ) ГДЗ, спричинене екзогенними хімічними агентами, вперше було описано у 1833 р., однак гістологічні зміни внаслідок біліарного рефлюксу після проведення гастректомії були вивчені в середині ХХ століття. Реактивний гастрит, який спочатку називали хімічним гастритом, як окремий патологічний стан почали вивчати після включення даного типу до оновленої Сіднейсь-

кої класифікації. До даного типу відносяться біліарний рефлюкс-гастрит після гастректомії, з інтактним шлунком та НПЗЗ-гастрит/гастропатія [10, 14].

До факторів ризику виникнення НПЗЗ-гастропатії належать наявність захворювань ГДЗ в анамнезі, одночасне застосування антикоагулянтів, системних кортикостероїдів у комбінації з НПЗЗ, включаючи низькодозовий аспірин, призначення високих доз НПЗЗ, наявність тяжкої кардіоваскулярної патології. Інфекція *Helicobacter pylori* (*H. pylori*) збільшує ризик виникнення НПЗЗ-гастропатії, що зумовлює доцільність тестування на *H. pylori* та проведення ерадикаційної терапії даній когорті пацієнтів [12].

Аспірин та НПЗЗ викликають гостре пошкодження СОШ в перші місяці прийому препаратів, ендоскопічні прояви яких коливаються від мінімально видимих еритематозних змін до петехіальних крововиливів або ерозій. Гістологічно можуть виявлятися поверхневі крововиливи в пластину, нейтрофільна інфільтрація та некроз слизової оболонки, однак виявлені зміни обмежуються останньою і не поширюються на м'язовий шар. Виявлені запальні процеси в СОШ можуть

проявлятися як гастрит або гастропатія. Гастрит – це гістологічний діагноз, що проявляється запальним процесом СОШ, який може мати або не мати ідентифікованих ендоскопічних знахідок або клінічних симптомів, на відміну від гастропатії, яка характеризується пошкодженням епітелію з незначним запаленням або без нього [16].

Морфологічними ознаками ураження СОШ у хворих на НПЗЗ-гастропатію є фовеолярна гіперплазія, набряк, проліферація гладком'язових клітин власної пластинки. Однак дані зміни не є специфічними та у більшості хворих ця патологія маскується гістологічними проявами хронічного антрального гастриту, асоційованого з *H. pylori*. В той же час, при НПЗЗ-індукованих гастропатіях виразки і множинні ерозії можуть визначатися на тлі мінімально виражених змін слизової, на відміну від *H. pylori*-асоційованої виразкової хвороби, при якій характерним фоном виразки є хронічний активний гастрит [6, 17].

Лікування НПЗЗ-гастропатії ґрунтується на використанні антисекреторних засобів (інгібіторів протонної помпи (ІПП) або блокаторів H<sub>2</sub>-рецепторів гістаміну) та гастроцитопротекторів, серед яких вагоме місце займає еупатилін – флавоноїд полину *Artemisia asiatica*, який виявляє протизапальний і антиоксидантний ефекти, однак основний механізм його дії зумовлений цитопротекторним впливом на пошкоджену слизову оболонку за рахунок підвищення продукції слизу епітелієм шлунка і стимуляції синтезу ендогенного простагландину E<sub>2</sub> (ПГЕ<sub>2</sub>) [2].

#### **Мета**

Оцінити вплив еупатиліну на гістологічні зміни СОШ у хворих на НПЗЗ-гастропатію в залежності від асоціації з *H. pylori* з супутньою ішемічною хворобою серця (ІХС).

#### **Матеріали і методи**

В дослідження включено 125 хворих з встановленою НПЗЗ-гастропатією у відповідності до критеріїв діагнозу [5] та супутньою стабільною ІХС I-II функціонального класу [15], які тривалий час приймають аспірин у низьких дозах, та/або інші НПЗЗ у середньотерапевтичних дозах. Пацієнти отримували базисну терапію ІХС відповідно до протоколу [15]. Всі хворі надали добровільну письмову згоду на участь у дослідженні. Середній вік хворих склав 64,8±11,7 років.

У відповідності до мети хворі були розподілені на дві групи: I (n=82) – НПЗЗ-гастропатія неасоційована з *H. pylori*, II (n=43) – асоційована з *H. pylori*. В залежності від призначених лікувальних комплексів хворі були розподілені наступним чином: I-A (n=44) – приймали ІПП у стандартних дозах (базисна терапія) та II-A група (n=23) – отримувала антигелікобактерну терапію (АГБТ), яка проводилась згідно з рекомендаціями Маастрихт-V: ІПП у стандартних дозах, амоксицилін 1,0 г та метронідазол 0,5 г двічі на день – 10 днів [13]. Хворим I-B (n=38) та II-B (n=20) груп додат-

ково призначали 60 мг еупатиліну (препарат Стилен виробництва Республіка Корея) по 1 табл. 3 рази на добу за 20-30 хв. до їжі тривалістю 28 днів.

Для встановлення наявності НПЗЗ-гастропатії та оцінки динаміки лікування всім пацієнтам проводилась верхня ендоскопія з біопсією СОШ із наступним гістологічним дослідженням біоптатів на початку лікування та через 45±2 днів.

Ступінь тяжкості ерозивно-виразкових уражень СОШ оцінювали ендоскопічно з використанням модифікованої шкали Lanzascore [12], яка ґрунтується на визначенні кількості та розповсюдженості ерозій та наявності виразок в СОШ при прийомі НПЗЗ.

При гістологічному дослідженні біоптатів визначали ступінь запальної інфільтрації, наявність і ступінь атрофії, кишкової метаплазії в СОШ. Патологічні зміни оцінювали напівкількісним методом за візуально-аналоговою шкалою (ВАШ) у відповідності до Міжнародної класифікації OLGА (Operative Link for Gastritis Assessment) та Сіднейської класифікації Х'юстонського перегляду (1996) від 0 (відсутність змін) до 3 (виражені зміни) балів [10]. Світлова мікроскопія виконувалась за допомогою світлового мікроскопу LeicaDM500 (Leica Microsystems, Швейцарія) з максимальним збільшенням x200.

Задля діагностики *H. pylori* використовували Stool-test з визначенням наявності антигену *H. pylori* в калі до лікування та через 1-1,5 місяці після завершення АГБТ.

Статистичну обробку даних проводили методом варіаційної статистики за допомогою статистичної програми GraphPad Prism версії 5.00 (USA) з визначенням середніх арифметичних величин (M) та їх стандартного відхилення (SD), достовірність відмінностей розраховували за допомогою критеріїв Стьюдента, Манна-Уїтні, Фішера (статистично значущі при p<0,05).

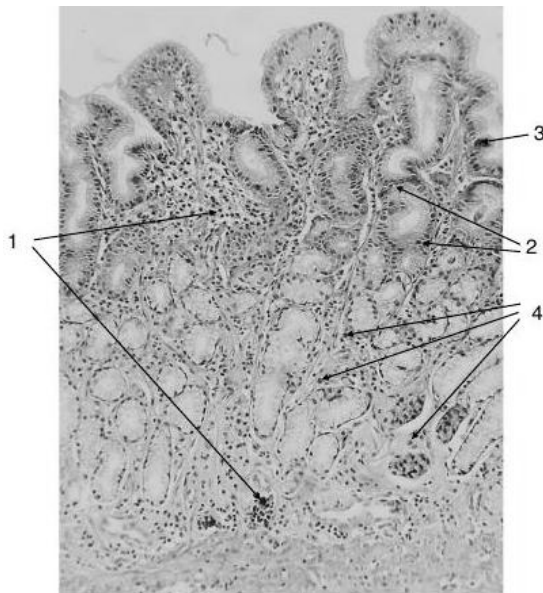
#### **Результати дослідження та їх обговорення**

До лікування у хворих обох груп ендоскопічно визначались ознаки гіперемії та набряку СО антрального відділу шлунка, однак за шкалою Lanzascore у хворих I групи даний показник склав 2,74±0,51 бали, II групи – 3,48±0,26 бали (p<0,05). Морфологічні зміни активного запалення з супутньою фовеолярною гіперплазією, кишковою метаплазією та наявністю ерозивних ушкоджень СОШ були максимально виражені у хворих II групи. Так, активне запалення встановлено у 41 (95,1%) пацієнта, ерозії і виразки – у 30 (69,7%), гіперплазія – у 26 (60%), кишкова метаплазія і атрофія – у 31 (72%), дисплазія – у 16 (37%), гіпертрофія СО – у 4 (9,3%) обстежених. Серед обстежених I групи встановлена наступна структура морфологічних змін СО: активне запалення виявлене у 61 (74,3%) хворого, ерозії і виразки – у 44 (53,6%), гіперплазія – у 38

(46,3%), кишкова метаплазія і атрофія – у 51 (62,2%), дисплазія – у 23 (28%), гіпертрофія СО – у 9 (10,9%). Отримані результати доводять важливе значення Н. рулогі в активації хронічного запального процесу, що підтверджується показником критерію Фішера, який склав  $\phi=3,314$  ( $p<0,05$ ) між показниками кількості хворих I та II групи, у яких виявлені ознаки активного запального процесу в СО антрального відділу шлунка.

Детальний аналіз гістоморфологічних змін СО виявив, що у хворих II групи за показниками ВАШ спостерігалось збільшення ступеня інфільтрації поліморфноядерними лейкоцитами у 1,3 рази ( $2,68\pm 0,15$  бали проти  $2,06\pm 0,09$  бали;  $p<0,05$ ), інфільтрації мононуклеарними клітинами у 1,4 рази ( $2,51\pm 0,35$  бали проти  $1,75\pm 0,11$  бали;  $p<0,02$ ), кишкової метаплазії у 1,6 рази ( $0,41\pm 0,04$  бали проти  $0,26\pm 0,07$  бали;  $p<0,01$ ) порівняно з відповідними показниками у хворих I групи.

Виявлені морфологічні зміни зумовлені системними ефектами НПЗЗ за рахунок пригнічення активності циклооксигенази (ЦОГ)-1, що індукує ослаблення дії захисних факторів слизового бар'єру СО ГДЗ, а саме зменшення секреції шлункового слизу і порушенням її якісного складу, посилення десквамації і уповільненням регенерації поверхневого шлункового епітелію, збільшення інтенсивності зворотної дифузії водневих іонів, пригнічення місцевого синтезу ендогенних простагландинів, розладом капілярного кровообігу, що, в свою чергу, призводить до розвитку запальних і деструктивних змін у СОШ [7].



**Рис. 1** Біоптат антрального відділу шлунка хворого С., 68 р. НПЗЗ-гастропатія через 1,5 міс. лікування ІПП (парафіновий зріз, фарбування гематоксилін-еозином, х200).

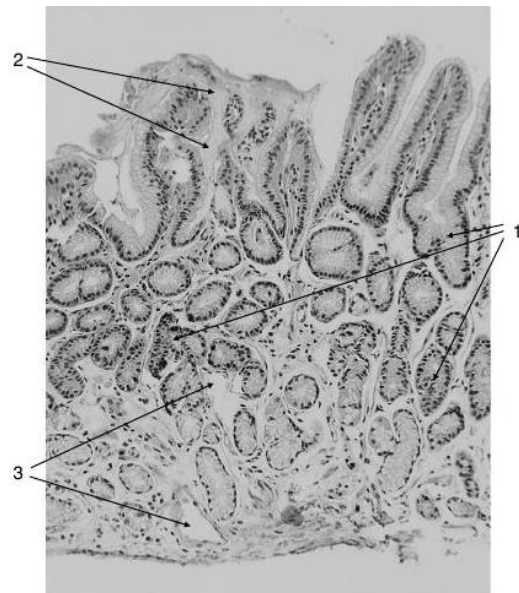
- 1 – запальна інфільтрація у власної пластинки СОШ;
- 2 – епітелій СОШ;
- 3 – атипів клітини епітелію СОШ (гіперхромні ядра, випуклі ядерця, збільшені в розмірах)
- 4 – венозно-капілярне повнокров'я.

На фоні проведеного лікування усі пацієнти відзначали зменшення больового та диспепсичного синдромів: хворі I-A та II-A груп у середньому через ( $5,9 \pm 0,6$ ) доби, а I-B та II-B груп – через ( $4,1 \pm 0,3$ ) доби ( $p<0,05$ ). Ерадикація Н. рулогі через 1-1,5 міс після завершення АГБТ досягнута у 19 (82,6 %) хворих II-A групи та у 18 (90 %) II-B групи.

За даними верхньої ендоскопії, у хворих I-B групи показник за шкалою Lanzascor був меншим у 1,4 рази ( $1,24\pm 0,25$  бали проти  $1,73\pm 0,16$  бали ( $p<0,05$ ) порівняно з хворими I-A групи.

У хворих I-A через 1,5 міс. кислотосупресивної терапії при гістологічному дослідженні (рис.1) виявлена незначна позитивна динаміка морфологічних змін, що виявлялось наявністю дифузної запальної інфільтрації власної пластинки СО, регенеративних змін покривного та залозистого епітелію, клітинної атипії (збільшені гіперхромні ядра з випуклими ядерцями), зниженням слизоутворенням та наявністю венозно-капілярного повнокров'я.

Значуща позитивна динаміка встановлена при гістологічному вивченні СО антрального відділу шлунка у хворих I-B групи (рис.2), що підтверджувалось зменшенням дифузної запальної інфільтрації власної пластинки СО, слабковраженими фокальними регенеративними змінами покривного та залозистого епітелію у вигляді фовеолярної гіперплазії, відсутністю клітинної атипії залозистого епітелію, помірним слизоутворенням та зменшенням набряку строми власної пластинки СОШ.



**Рис. 2** Біоптат антрального відділу шлунка хворого М., 59 р. НПЗЗ-гастропатія через 1,5 міс. лікування еупатиліном на фоні прийому ІПП (парафіновий зріз, фарбування гематоксилін-еозином, х200).

- 1 – фовеолярна гіперплазія залозистого епітелію (подовжені шлункові ямки з зубчатою градацією);
- 2 – поверхневий шар слизу;
- 3 – дилатовані венозні капіляри

За показниками ВАШ гістологічних змін СОШ у хворих І-Б групи, які отримували еупатилін на фоні базисної терапії, встановлено вірогідне зменшення ступеня інфільтрації поліморфноядерними лейкоцитами у 1,7 рази ( $0,69 \pm 0,10$  бали проти  $1,18 \pm 0,04$  бали;  $p < 0,001$ ), інфільтрації мононуклеарними клітинами у 1,5 рази ( $0,68 \pm 0,21$  бали проти  $1,05 \pm 0,08$  бали;  $p < 0,02$ ) на фоні тенденції до зменшення кишкової метаплазії порівняно з відповідними показниками у хворих І-А групи, яким призначалась кислотосупресивна терапія.

Дискутабельним залишається питання щодо взаємовпливу НПЗЗ та *H. pylori*, враховуючи протизапальний потенціал НПЗЗ, який зменшує вираженість негативних наслідків *H. pylori*-асоційованого гастриту та властивості *H. pylori* безпосередньо пошкоджувати епітеліоцити за рахунок уреазної активності бактерій, наявності протеолітичних ферментів, активації макрофагів і нейтрофілів [8].

У хворих ІІ-Б групи на фоні АГБТ у поєднанні з еупатиліном за результатами верхньої ендоскопії, показник за шкалою Lanzascor був меншим у 1,3 рази ( $2,04 \pm 0,15$  бали проти  $2,61 \pm 0,10$  бали ( $p < 0,05$ ) порівняно з хворими ІІ-А групи.

У 32 (84%) хворих ІІ-Б групи встановлений позитивний вплив еупатиліну на стан СОШ (рис.3), морфологічним підтвердженням якого було наявність незначної дифузної запальної інфільтрації власної пластинки СОШ, слабковиражених фокальних регенеративних змін покривного та залозистого епітелію, вірогідним зниженням кишкової метаплазії залозистого епітелію з поодинокими келихоподібними клітинами, помірного слизеутворення, відновлення мікроциркуляції в венозних капілярах на фоні зменшення набряку строми власної пластинки.

Гістологічні зміни СОШ у хворих ІІ-Б групи за показниками ВАШ характеризувались вірогідною позитивною динамікою. Так, в даній групі пацієнтів встановлено зменшення ступеня інфільтрації поліморфноядерними лейкоцитами у 1,6 рази ( $1,19 \pm 0,07$  бали проти  $1,96 \pm 0,05$  бали;  $p < 0,05$ ), інфільтрації мононуклеарними клітинами у 1,5 рази ( $1,15 \pm 0,10$  бали проти  $1,73 \pm 0,06$  бали;  $p < 0,03$ ) порівняно з відповідними показниками у хворих ІІ-А групи, яким призначалась АГБТ.

Позитивна динаміка клінічних, ендоскопічних та гістоморфологічних показників у хворих на фоні прийому еупатиліну пов'язана з антиоксидантними, протизапальними та антибактеріальними властивостями препарату, який за рахунок пригнічення експресії ЦОГ-2 та активації нуклеарного фактору-карраВ (NF-кВ) знижує вміст прозапальних цитокінів, туморнекротичного фактору- $\alpha$ , інтерлейкіну (ІЛ)- $1\beta$  та ПГЕ2. В експерименті в клітинах шлунка, інфікованих *H. pylori*, еупатилін значно пригнічує активацію NF-кВ і регулює експресію ІЛ-8, моноцитарного білка хематрансактанту-1 в клітинах СОШ.

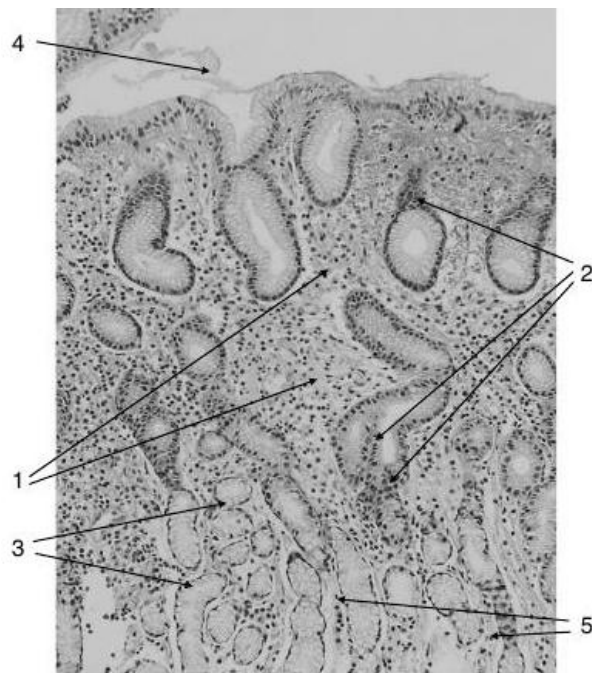


Рис. 3 Біоптат антрального відділу шлунка хворого К., 55 р. НПЗЗ-гастропатія, асоційована з *H. pylori*, через 1,5 міс. в динаміці лікування еупатиліном на фоні АГБТ (парафіновий зріз, фарбування гематоксилін-еозин,  $\times 200$ ).

- 1 – помірна дифузна запальна інфільтрація у власної пластинки СОШ;
- 2 – фокальна фовеолярна гіперплазія;
- 3 – келихоподібні клітини;
- 4 – поверхневий шар слизу;
- 5 – ознаки незначного набряку строми

Попереднє введення еупатиліну послаблює індуковану *H. pylori* активність кінази інгібуючого білка ІкВ, яка є активатором NF-кВ, сприяє дисоціації комплексів протеїнів теплового шоку 90, що призводило до пригнічення експресії ІЛ-8. Ці результати доводять, що еупатилін має проти-запальну активність у епітеліальних клітинах шлунка, інфікованих *H. pylori* [9]. Іншим дослідженням встановлено, що еупатилін не впливає на активність ЦОГ-1 на фоні збільшення активності ЦОГ-2 та є активатором ендогенного синтезу ПГЕ2, який є ключовим посередником у підтримці клітинної цілісності СОШ за рахунок механізмів, які включають посилення секреції мукотепідів, бікарбонатів, відновлення мікроциркуляції, зменшення дифузії кислоти та підвищення вмісту фосфоліпідів у поверхневих мембранах епітеліальних клітин. Результати дослідження довели, що еупатилін підвищує вміст ПГЕ2 в СОШ ЦОГ-залежним чином [2].

### Висновки

1. *H. pylori* є незалежним та вагомим фактором тяжкості ендоскопічних та морфологічних змін у хворих на НПЗЗ-гастропатію з супутньою ІХС.
2. Кислотосупресивна та АГБТ дозволяють зменшити інтенсивність пошкодження структурних елементів СОШ, однак виявлені зміни обґрунтовують доцільність тривалого прийому ІПП хворими на НПЗЗ-гастропатію.
3. Призначення еупатиліну на фоні базисної

терапії дозволяє вірогідно зменшити ступінь ерозивно-виразкових ушкоджень СОШ за шкалою Lanzascoge на фоні нормалізації гістоморфологічних показників за рахунок зменшення активності нейтрофільного запалення, протективного впливу препарату на резистентність слизового бар'єра та стан мікроциркуляторного русла.

### Перспективи подальших досліджень

Дослідження механізмів розвитку НПЗЗ-гастропатії з супутньою ІХС має важливе значення для розробки профілактичних та лікувальних заходів щодо розвитку ускладнень з боку шлунково-кишкового тракту. Перспективним є подальше вивчення клініко-морфологічної ефективності призначення еупатиліну хворим на НПЗЗ-індуковані ураження інших відділів травної системи.

### Література

1. Antman EM, Bennett JS, Daugherty A. Use of nonsteroidal antiinflammatory drugs: an update for clinicians: a scientific statement from the American Heart Association. *Circulation*. 2007 Mar 27;115(12):1634-42. DOI: 10.1161/CIRCULATIONAHA.106.181424.
2. Choi SM, Shin JH, Kang KK. Gastroprotective Effects of DA-6034, a New Flavonoid Derivative, in Various Gastric Mucosal Damage Models. *Dig. Dis. Sci.* 2007; 52: 3075–3080. doi: 10.1007/s10620-006-9657-4003.0006
3. Goldstein JL, Cryer B. Gastrointestinal injury associated with NSAID use: a case study and review of risk factors and preventative strategies. *Drug Healthc Patient Saf.* 2015 Jan 22;7:31-41. DOI: 10.2147/DHPS.S71976.
4. Hariforoosh S, Asghar W, Jamali F. Adverse effects of nonsteroidal antiinflammatory drugs: an update of gastrointestinal, cardiovascular and renal complications. *J Pharm Pharm Sci.* 2013;16(5):821–847.
5. Hunt R, Lazebnik L, Marakhouski Y. International consensus on guiding recommendations for management of patients with nonsteroidal antiinflammatory drugs induced gastropathy-ICON-G. *Euroasian Journal of Hepato-gastroenterology.* 2018; 8 (2); 148-160. doi: 10.5005/jp-journals-10018-1281
6. Karasova GA. NPVP-indutsirovannaya gastropatiya: ot ponimaniya mekhanizmov azvitiya k razrabotke strategii profilaktiki i lecheniyu [NSAID-gastropathy: from understanding to prevention and treatment strategy development]. *Meditsinskiye novosti.* 2012; 8: 21-26. (Russian)

7. Karateev AE, Moroz EV, Tsurgan AV, Gontarenko NV. Nuzhno li provodit eradikatsiyu Helicobacter pylori u bolnykh s eroziyami i yavzhami, voznikshimi na fone terapii nesteroidnymi protivovospalitelnyimi preparatami? [Is Helicobacter pylori eradication required for non-steroidal anti-inflammatory drug-associated erosions and ulcers?]. *Rossiiskii zhurnal gastroenterologii, gepatologii, koloproktologii.* 2016; 26 (6); 5-17. doi: 10.22416/1382-4376-2016-26-6-5-17 (Russian).
8. Keilberg D, Ottemann KM. How Helicobacter pylori senses, targets, and interacts with the gastric epithelium. *Environmental Microbiology.* 2016; 18(3): 791–806 DOI: 10.1111/1462-2920.13222.
9. Ko SH, Yoo DY, Kim YJ. A mechanism for the action of the compound DA-6034 on NF-κB pathway activation in Helicobacter pylori-infected gastric epithelial cells. *Scand J Immunol.* 2011 Sep;74(3):253-263. doi: 10.1111/j.1365-3083.2011.02577.x.
10. Kuryk OH, Kolomoiets Mlu. Khronichnyi hastryt: suchasni kliniko-morfolohichni uivlennia (leksiiia). [Chronic gastritis: modern clinical and morphological representations (Lecture)]. *Klinichna ta profilaktychna medytsyna.* 2018; 1(4): 84-96. (Ukrainian)
11. Lanza FL. Endoscopic studies of gastric and duodenal injury after the use of ibuprofen, aspirin and other NSAIDs. *Am. J. Med.* 1984; 7: 19-24.
12. Lanza FL, Chan FK, Quigley EM. Guidelines for prevention of NSAID-related ulcer complications. *Am J Gastroenterol.* 2009 Mar;104(3):728-38. doi: 10.1038/ajg.2009.115.
13. Malfertheiner P, Megraud F, O'Morain CA, Gisbert JP, Kuipers EJ, Axon AT, et al. European Helicobacter and Microbiota Study Group and Consensus panel. Management of Helicobacter pylori infection-the Maastricht V/ Florence Consensus Report. *Gut.* 2017;66(1):6-30. doi: 10.1136/gutjnl-2016-312288
14. Ramos M., Baquero D., Santoya M. Reactive gastropathy: Frequency in endoscopic biopsies evaluated at the Universidad Nacional de Colombia. *Rev Col Gastroenterol.* 2011; 26 (4): 252-258.
15. Stabilna ishemichna khvoroba sertsia [Elektronnyi resurs]. Unifikovanyi klinichnyi protokol pervynnoi, vtorynnoi (spetsializovanoi) ta tretynnoi (vysokospetsializovanoi) medychnoi dopomohy. [Stable ischemic heart trouble [Internet]. Compatible clinical protocol of primary, secondary (specialized) and tertiary medicare]. *Nakaz MOZ Ukrainy №152 vid 02.03.2016.* K.: MOZ Ukrainy; 2016. [Data zvernennia 2 lystopada 2018 r.]. Available from: [http://mtd.dec.gov.ua/images/dodatki/2016\\_152\\_IHS/2016\\_152\\_YKPMI\\_IHS.pdf](http://mtd.dec.gov.ua/images/dodatki/2016_152_IHS/2016_152_YKPMI_IHS.pdf). (Ukrainian)
16. Stephanie L. Hansel Gastritis and Gastropathy. DOI: 10.1093/med/9780199373338.003.0006 Print Publication Date: Aug 2014 <http://oxford-elearning.oup.com/books/test/5/10.1093/med/9780199373338>.
17. Tsimmerman YA.S. Porazheniye zheludka, indutsirovannoye priyemom nesteroidnykh protivovospalitel'nykh preparatov (NPVP): NPVP-gastrit ili NPVP-gastropatiya? [Gastroduodenal lesion induced by non-steroidal anti-inflammatory drugs (NSAIDs): NSAID-gastritis or NSAID-gastropathy?]. *Klinicheskaya farmakologiya i terapiya.* 2018; 27 (1); 1-8. (Russian).

### Реферат

ОСОБЕННОСТИ ПОВРЕЖДЕНИЯ СЛИЗИСТОЙ ОБОЛОЧКИ ЖЕЛУДКА У БОЛЬНЫХ С НПВС-ГАСТРОПАТИЕЙ С СОПУТСТВУЮЩЕЙ ИШЕМИЧЕСКОЙ БОЛЕЗНЬЮ СЕРДЦА И ПУТИ ИХ КОРРЕКЦИИ

Пархоменко В.В., Скрыпник И.Н., Старченко И.И., Гопко А.Ф.

Ключевые слова: НПВП-гастропатия, слизистая оболочка желудка, патоморфология, Helicobacter pylori, эупатилин

Применение нестероидных противовоспалительных средств (НПВС) в общей клинической практике провоцируют развитие НПВС-гастропатии, которая может осложняться кровотечениями. Цель - оценить влияние эупатилина на гистологические изменения слизистой оболочки желудка у больных с НПВП-гастропатией в зависимости от ассоциации с Helicobacter pylori и сопутствующей ишемической болезни сердца. Материалы и методы. В исследование включено 125 больных с НПВП-гастропатией и сопутствующей стабильной ишемической болезнью сердца I-II функционального класса. Больные разделены на две группы: I (n = 82) - НПВП-гастропатия, неассоциированная с Helicobacter pylori, II (n = 43) - ассоциированная с Helicobacter pylori. В зависимости от назначенных лечебных комплексов больные были распределены следующим образом: I-A (n = 44) - принимали ингибиторы протонной помпы в стандартных дозах и II-A группа (n = 23) - получала антихеликобактерную терапию, которая проводилась в соответствии с рекомендациями Маастрихт-V (2016). Больным I-B (n = 38) и II-B (n = 20) групп дополнительно назначали 60 мг эупатилина по 1 табл. 3 раза в сутки 28 дней. Всем пациентам проводилась верхняя эндоскопия с биопсией слизистой оболочки желудка с последующим гистологическим исследованием биоптатов в начале лечения и через 45 ± 2 дней. Степень тяжести эрозивно-язвенных поражений слизистой оболочки желудка оценивали эндоскопически с использованием модифицированной шкалы Lanzascoge, морфологические изменения оценивали полуколичественным методом по визуально-аналоговой шкале. Результаты. Helicobacter pylori является независимыми и весомым фактором тяжести эндоскопических и морфологических изменений у больных с НПВС-

гастропатией с сопутствующей ишемической болезнью сердца. Кислотосупрессивная и антихеликобактерная терапия позволяет уменьшить интенсивность повреждения структурных элементов слизистой оболочки желудка, однако обнаруженные изменения обосновывают целесообразность длительного приема ингибиторов протонной помпы больными с НПВС-гастропатией. Назначение эупатилина на фоне базисной терапии позволяет достоверно уменьшить степень эрозивно-язвенных повреждений слизистой оболочки желудка по шкале Lanzacore на фоне нормализации гистоморфологических показателей за счет уменьшения активности нейтрофильного воспаления, протективного влияния препарата на резистентность слизистого барьера и состояние микроциркуляторного русла.

### **Summary**

CHARACTERISTICS OF GASTRIC MUCOSA INJURY IN PATIENTS WITH NSAID-INDUCED GASTROPATHY AND CONCOMITANT ISCHEMIC HEART DISEASE, AND WAYS TO CORRECT THIS CONDITION

Parkhomenko V.V., Skrypnyk I.M., Starchenko I.I., Gopko O.F.

Key words: NSAID-induced gastropathy, gastric mucosa, pathomorphology, *Helicobacter pylori*, eupatilin

The non-steroidal anti-inflammatory drugs (NSAIDs) in general clinical practice can provoke the development of NSAID-induced gastropathy, which can be complicated by bleeding. The aim of this article was to evaluate the effect of eupatilin on histological changes of the gastric mucosa in patients with NSAID-induced gastropathy and concomitant ischemic heart disease depending on the association with *Helicobacter pylori*. The study included 125 patients with NSAID-gastropathy and concomitant stable ischemic heart disease I-II functional class. Patients were divided into two groups: I (n=82) included individuals with NSAID-gastropathy, which was not associated with *H. pylori*, while II (n=43) included individuals with *H. pylori*-induced gastropathy. Depending on the prescribed treatment complexes, patients were subdivided as follows: I-A (n=44) included patients, who took proton pump inhibitors in standard doses and II-A group (n=23) included patients, who received antihelicobacter therapy according to Maastricht V (2016) guidelines. Patients of groups I-B (n=38) and II-B (n=20) were additionally prescribed 60 mg of eupatilin (1 tablet) 3 times a day for 28 days. The upper endoscopy with the gastric mucosa biopsy, followed by histological examination was done at the beginning of treatment and in 45±2 days. The severity of gastric mucosa erosive and ulcerative injury was assessed endoscopically using a modified Lanzacore scale; morphological changes were evaluated by a semi-quantitative method on a visual-analogue scale. *H. pylori* is an independent and significant factor determining the severity of endoscopic and morphological changes in NSAID-gastropathy patients with concomitant ischemic heart disease. Acid-suppressive and antihelicobacter therapy can reduce the intensity of the structural injury of the gastric mucosa, but the identified changes substantiate the feasibility of long-term proton pump inhibitors prescribed to the patients with NSAID-gastropathy. Prescribing eupatilin against the background of basic therapy can significantly reduce the severity of erosive-ulcerative gastric mucosa injury assessed by Lanzacore scale while histomorphological parameters by reducing the activity of neutrophilic inflammation, protective effect on mucosal barrier resistance and microcirculatory condition.